Aus dem Anschar-Schwesternhaus zu Kiel.

Ueber einen durch Laparotomie geheilten Fall von Darminvagination.

Inaugural-Dissertation

zur Erlangung der Doktorwürde

der medizinischen Fakultät

der

Königl. Christian-Albrechts-Universität zu Kiel

vorgelegt von

Fr. Albert Pust,

approbirter Arzt aus Rostock.

Kiel 1898.

Druck von H. Fiencke.

Aus dem Anschar-Schwesternhaus zu Kiel.

Ueber einen durch Laparotomie geheilten Fall von Darminvagination.

Inaugural-Dissertation

zur Erlangung der Doktorwürde

der medizinischen Fakultät

der

Königl. Christian-Albrechts-Universität zu Kiel

vorgelegt von

Fr. Albert Pust,
approbirter Arzt aus Rostock.

Kiel 1898.
Druck von H. Fiencke.

No. 55.

Rektoratsjahr 1897/98.

Referent: Dr. **v. Esmarch**,

Druck genehmigt

Dr. **Heller**,
z. Z. Dekan.

Seinen lieben Eltern

in Dankbarkeit

gewidmet

vom

Verfasser.


Digitized by the Internet Archive
in 2026

https://archive.org/details/IA40153521_0169

Auf den Chirurgenkongressen ist die operative Behandlung der Darminvagination mehrmals in letzter Zeit Gegenstand eifriger Discussion gewesen. Anlass hierzu gab der Umstand, dass die heutzutage angewendeten therapeutischen Massnahmen einen letalen Ausgang dieser verhältnismässig häufigen Erkrankung recht oft nicht verhindern konnten. Die Therapie der Kliniker besteht darin, grosse Dosen Opium zu geben oder Einblasungen von Luft oder Eingiessungen von Wasser in Knie-Ellenbogen-Lage zu machen; auch wird versucht, durch Massage des Leibes die Invagination zu beseitigen oder bei tief sitzendem Hindernis durch eine ins rectum eingeführte, mit einem Schwamm armirte Sonde eine Reposition zu erreichen. Beim Fehlschlagen aller dieser Mittel ist nur noch die Möglichkeit vorhanden, den Kranken durch eine Operation von dem sonst fast sicheren Tode zu erretten, abgesehen von den Fällen, bei denen durch Abstossung der invaginierten Darmparthie eine Naturheilung eintritt, ein Vorgang, der, soweit mir bekannt ist, bis jetzt nur bei Erwachsenen beobachtet wurde.

Zur Heilung der Darminvagination werden von den Chirurgen mehrere Operationen ausgeführt. Entweder wird nach voraufgegangener Laparotomie eine Desinvagination vorgenommen und dann die Bauchhöhle wieder geschlossen, in anderen Fällen wird ein anus praeternaturalis angelegt oder die Enterotomie gemacht, in noch anderen wird die invaginierte Parthie reseciert.

Über die Erfolge der verschiedenen operativen Behandlungsmethoden hat als Erster H. Braun auf dem deutschen

Chirurgen-Kongress im Jahre 1885 auf Grund von statistischem Material nähere Angaben gemacht.

Dem Archiv für klinische Chirurgie (1885) entnehme ich aus diesem Vortrage nachstehende Tabelle, in der H. Braun 59 operierte Fälle zusammengestellt hat.

Operativer Eingriff	Gesamtzahl	Kinder	Erwachsene	Heilung	Tod
I. Ausführung des Bauchschnittes.	49	29	20	11	38
Zur Vornahme der Desinvagination	27	—	9	7	2
1. Die Desinvagination gelungen		18	—	4	14
2. Die Desinvagination misslungen	22				22
a. Abdomen wieder geschlossen	5	3	2	—	5
b. Resection der Invagination ausgeführt	9	5	4	—	9
c. Enterotomie gemacht	8	3	5	—	8
II. Enterotomie ohne Versuch der Desinvagination.	10	3	7	—	10

Auf Grund dieser Zusammenstellung sagt Braun: Man muss versuchen, die Desinvagination auszuführen, weil sie nach unseren jetzigen Erfahrungen, die einzige Chance für den günstigen Verlauf eines operativen Eingriffs eröffnet. Da um so mehr Aussicht vorhanden ist, die Invagination zu lösen, je kürzere Zeit seit dem Auftreten beängstigender Einklemmungserscheinungen verflossen ist, so ergiebt sich daraus die Notwendigkeit, frühzeitig, womöglich am ersten oder zweiten Tag zu laparotomieren. Auch die Erfolglosigkeit aller anderen operativen Eingriffe drängt zu dem gleichen Schlusse hin, ebenso wie die durch die Statistik erwiesenen schlechten Erfolge bei lange fortgesetzter interner oder lokaler Behandlung. Gelingt aber die Desinvagination nach Ausführung des Bauchschnittes nicht mehr, so wird man bei kleinen Kindern bis zum zweiten Jahr, wahrscheinlich aber

auch bis zum 5.—6. Jahr von der Anlegung eines künstlichen Afters ganz absehen, da auf eine Abstossung der Intussusception mit Erhaltung des Lebens in diesem Alter kaum zu hoffen ist; man wird, wenn man die Kinder nicht dem sicheren Tod überlassen will, trotz der geringen Aussicht auf Erfolg, die Resection der Invagination vornehmen müssen. Dieselbe wird man auch bei Erwachsenen ausführen können, wenn Invaginationen des Dünndarms und nicht zu ausgedehnte Intussusceptionen des Colons vorliegen, während bei grossen Einschiebungen, besonders auch solchen, die fixiert liegen, ein künstlicher After zu etablieren sein wird.

Die Enterotomie ohne Versuch der Desinvagination wird bei sicher diagnosticierten Fällen nur angezeigt sein: Bei älteren Leuten, die so elend sind, dass sie eine Operation nicht mehr überstehen können oder bei Individuen, bei welchen man aus den vorhergegangenen, heftigen Entzündungserscheinungen, die Unmöglichkeit der Lösung einer Invagination annehmen muss.

In seiner Abhandlung über die operative Behandlung der Darminvagination*) führt Alsberg eine Statistik des Dänen Wichmann an, aus dessen Schrift „Om Tarminvagination". Es handelt sich um 725 Fälle von Darminvagination. Die Resultate der Laparotomie sind Folgende:

Es wurden 1870—92 mit Laparotomie behandelt:

Kinder unter 1 Jahr	51	mit 9	Heilungen
„ von 1—10 Jahren	32	„ 9	„
Über 10 Jahre	55	„ 23	„

so dass es sich also im ganzen um 138 Operationen mit 41 Heilungen und 97 Todesfällen handelt. Alle guten Resultate bei Kindern unter 10 Jahren wurden in Fällen erzielt, in welchen die Desinvagination gelang, alle 26 Fälle, in welchen die Desinvagination nicht gelang, starben und zwar wurden von diesen 17 mit Darmresection, 7 mit Enterotomie behandelt. Von den Operationen bei Individuen über 10 Jahren wurden 41 ausgeführt vor Ablauf des ersten

*) Deutsche Medizinische Wochenschrift No. 32 (1896).

Monats nach Beginn der Erkrankung. In diesen Fällen gelang 19 Mal die Desinvagination, 12 Patienten wurden geheilt, von den 22 Patienten, bei denen die Desinvagination nicht gelang, wurden nur 3 gerettet, und zwar wurde 14 Mal die Darmresection ausgeführt mit 1 Heilung, 6 Mal die Enterotomie mit 1 Heilung, 2 Mal wurde die gangränöse Parthie in der Bauchwunde befestigt mit 1 Heilung. Von 14 nach Ablauf eines Monats Operierten wurden 8 geheilt und zwar gelang in 6 Fällen die Desinvagination mit 4 Heilungen, in 8 Fällen wurde die Resection ausgeführt mit 4 Heilungen.

Rydygier (Krakau) bespricht in den Verhandlungen der deutschen Gesellschaft für Chirurgie 1895 auf Grund von 75 Fällen von Darminvagination den Wert der verschiedenen Operationsmethoden. Während er die Anlegung des anus praeternaturalis und die Enteroanastomose als unbrauchbar verwirft, sagt er von der Desinvagination, sie sei in allen den Fällen anzuwenden, in denen sie sich ohne besondere Schwierigkeiten ausführen lässt, also namentlich in frischen Fällen und bei nicht zu starker Einkeilung. Mit Gewalt sie erzwingen zu wollen, erscheint nicht angezeigt, weil dann gewöhnlich die Darmwände so verändert sind, dass wir nicht sicher sein können, ob sie nicht Entzündungserreger und septische Stoffe durchlassen und zweitens, ob nicht später Gangrän eintreten könnte. In solchen Fällen empfiehlt R. die Resection des invaginierten Darmstückes nach einer von ihm näher angegebenen Methode.

Die von mir aus der Litteratur angeführten, statistischen Angaben über die Resultate der einzelnen Operationen zeigen, dass vorläufig sämtliche Methoden keine glänzenden Erfolge aufzuweisen haben. Als Hauptursache hierfür ist in erster Linie der Umstand zu nennen, dass die Patienten oft dem Chirurgen nicht früh genug zur Operation gebracht werden. Heutzutage sind die Chirurgen wohl ohne Ausnahme der Ansicht, dass die Operationen, hauptsächlich die Laparotomie mit sich daran anschliessender Desinvagination bei acuter Darminvagination ganz günstige Resultate liefern wird, wenn die Operation nur so bald als möglich ausgeführt werden

kann, nachdem die übrigen therapeutischen Massregeln, Luft- und Wasser-Eingiessungen, Massage etc. ohne Erfolg geblieben sind.

Dass die Desinvagination nach voraufgegangener Laparotomie auch noch in verzweifelten Fällen eine Heilung herbeiführen kann, dafür ist nachstehender Fall von acuter Darminvagination ein Beleg, der von Herrn Professor Petersen im Anschar-Krankenhaus mit Erfolg operiert wurde.

Johanna Gr., 4 Monate alt. Bei dem bis dahin gesunden Kinde soll seit Ende Mai 1897 Neigung zur Obstipation bestanden haben. Am 5. Juni wurde deshalb Ol. Ricini gegeben, worauf am 6. grosse Mengen harter Massen unter starkem Pressen und Drängen entleert wurden. In der Nacht vom 6.—7. Beginn häufiger Entleerungen von teils reinem Blut, teils blutigem Schleim und Erbrechen der Nahrung. Diese wird nicht gleich nach der Aufnahme erbrochen, sondern alle 5—6 Stunden werden grosse Massen entleert. Dieser Zustand dauert in den nächsten Tagen an, auch kommt eine starke Auftreibung des Leibes hinzu; das Kind nimmt zusehends ab.

Am 10. Juni gegen Abend kommt Patientin in die Behandlung des Herrn Professor von Starck.

Status: Das Kind sieht verfallen aus. Temperatur 39°. Puls 120, klein. Die Untersuchung der Brustorgane ergiebt normales Verhalten. Der Leib ist stark meteoristisch aufgetrieben, überall ist der Percussionsschall tympanitisch. Ein Tumor ist nirgends zu fühlen, auch keine vermehrte Konsistenz nachzuweisen. Aus dem anus entleert sich blutiger Schleim ohne besonderen Geruch. Vor kurzem soll das Kind stark erbrochen haben, so dass die ganze am Tage genommene Nahrung wieder herausgekommen ist. Das Kind schläft viel resp. liegt mit halbgeschlossenen Augen da. Beim Eingehen mit dem Finger in den anus ist ein Tumor eben fühlbar.

Es wird eine leichte Massage des Leibes vorgenommen, auch wird Tinct. Opii 2 ✕ tgl. 1 Tropfen ordiniert, zur Ernährung des Kindes Meat juice und Mellins food.

11. VI. In der Frühe hört die Entleerung blutigen Schleims auf, statt dessen kommen grosse Mengen stark übelriechenden Stuhlgangs. Die Auftreibung des Leibes verschwindet. Das Kind nimmt wieder gerne Nahrung, die nicht wieder erbrochen wird. Die Temperatur wird normal, das Allgemeinbefinden bedeutend gebessert. Der Rest des Tages und die folgende Nacht verlaufen gut.

12. VI. Vormittags bis 11 Uhr ist das Befinden gut, dann erfolgt wiederum Erbrechen und Entleerung blutigen Schleims unter Drängen. Das Kind wimmert fortwährend, der Leib wird wieder stark aufgetrieben, das Aussehen verschlechtert sich. 5 Uhr Nachmittags: Das Kind ist sehr blass, der Leib mässig stark aufgetrieben, aus dem anus entleert sich blutiger Schleim. In der linken unteren Bauchgegend ist eben oberhalb der Regio inguinalis ein ca. 6 cm langer, wurstförmiger, beweglicher Tumor fühlbar, der beim Eingehen mit dem Finger in den anus eben zu erreichen ist.

Es wird sofort Einblasung von Luft gemacht (2 Ballons von 150 ccm) auch wird der Leib vorsichtig massiert.

Der Tumor verschwindet, das Kind wird ruhig und schläft ein. In der Nacht erfolgt enormer Stuhlgang. Das Erbrechen hat aufgehört, das Allgemeinbefinden scheint besser zu sein.

13. VI Im Laufe des Vormittags treten wieder Erscheinungen von Invagination auf. Vorne unten links am abdomen ist wiederum der Tumor vorhanden, der weder durch Massage, noch durch Luft- oder Wasser-Eingiessung zu beseitigen ist. — Am Abend wird das Kind zwecks Operation in das Anschar-Krankenhaus verlegt.

Bei der Ankunft daselbst macht das Kind einen sehr kranken Eindruck. Die Temperatur beträgt 40,2°. Der Puls ist sehr frequent, gegen 150 Schläge in der Minute. Das Kind ist unruhig. Der Leib ist sehr stark aufgetrieben. Links etwas nach oben und innen von der Spina ilei anterior superior fühlt man eine harte, wurstförmige Geschwulst, die sich nach innen unten fortsetzt und nach dem kleinen Becken zu verliert. Führt man den kleinen Finger ins rectum, so

stösst man ungefähr 5 cm über dem Musc. sphincter auf eine ziemlich voluminöse Geschwulst, die in der Mitte eine Einziehung zeigt. Die Diagnose Invagination war demnach unzweifelhaft. Ein Versuch, die Invagination durch Einspritzung zurückzubringen, scheiterte. Deshalb wurde sofort zur Operation geschritten.

Es wird in der linken Seite etwas nach vorn von der Axillar-Linie ein Schnitt angelegt, der in der Nähe des Poupartschen Bandes, etwas unterhalb des oberen fühlbaren Endes der Geschwulst beginnt und bis an den Rippenbogen fortgeführt wird. Der Schnitt wird oben, ungefähr 2 cm. nach innen umbiegend, fortgesetzt. Nach Durchtrennung des Bauchfells quellen die stark meteoristisch aufgeblähten Eingeweide hervor, unter diesen auch der Magen, der bis zu Mannsfaust-Grösse ausgedehnt war. Die Wandung war so stark verdünnt wie die einer mit Luft aufgeblasenen Schweinsblase. Ein Zurückbringen der vorgefallenen Eingeweide war ganz unmöglich, infolgedessen mussten die weiteren Massnahmen bei bestehendem Vorfall eines grossen Teils des Bauchinhalts ausgeführt werden. — Nach Beiseiteschiebung der vorgefallenen Eingeweide kam man auf die Stelle der Einscheidung. Ein Zug an dem Intussusceptum hatte jedoch zunächst gar keinen Erfolg. Es bestand eine Verklebung zwischen dem inneren und dem mittleren Darmteil. Diese wurde beseitigt, indem man mit dem Finger in das mittlere Darmstück hineinging und nun rund herum bis tief nach unten, so weit man reichen konnte, die Verbindungen löste. Nunmehr gelang es durch langsamen und vorsichtigen Zug an dem Intussusceptum, dieses frei zu machen und herauszuziehen. In der Mitte des eingestülpt gewesenen Darmstückes befand sich eine sehr stark geschwollene Parthie von Tauben-Ei-Grösse, die zunächst den Eindruck einer Neubildung machte. Es zeigte sich jedoch, dass es sich um die Valvula Bauhini und um das Coecum handelte. Was man vorher im Mastdarm gefühlt hatte, war demnach die Ileo-Coecal-Klappe gewesen. Das Mesocolon des aufsteigenden Dickdarms und des Blinddarms war sehr stark verlängert. Nun wurden die Därme, ihrer anatomischen

Lage entsprechend, in der Bauchhöhle geordnet, soweit es bei dem starken Meteorismus möglich war. — Zu dieser Zeit der Operation und etwas vorher machte das Kind den Eindruck, als ob es sterben wollte.

Der jetzt vorgenommene Versuch, so ohne weiteres die Naht anzulegen, gelang nicht. Es wurde deshalb der noch vorliegende Teil der Eingeweide mit einer feuchten, aseptischen Gazecompresse eingehüllt, deren Ränder rings herum unter die Wundränder gesteckt wurden. Hierauf gelang die Naht der Bauchwunde unter allmählichem Herausziehen der Gazecompresse unschwer.

Die Operation wurde ohne Narkose ausgeführt, da das Kind schon ohnehin somnolent war. Die Operation war doch so schwierig, dass sie gut eine Stunde dauerte.

Die Vermutung, dass das Kind bald nach der Operation zu Grunde gehen würde, bewahrheitete sich glücklicherweise nicht. Das hohe Fieber ging in den nächsten Tagen allmählich herunter, doch trat leider keine prima intentio der Bauchwunde ein. Es kam vielmehr zu einem Bauchdeckenabscess, so dass die Hautwunde nachher klaffte und durch Granulationen heilen musste; die tieferen Schichten dagegen hielten. Vermutlich war bei der bestehenden Peritonitis infectiöses Material von der Darmwand in der Bauchwunde abgelagert worden.

Der Verlauf in den auf die Operation folgenden Tagen war Nachstehender:

14. VI. Kein Erbrechen mehr und keine blutigen Stühle. Das Kind nimmt etwas Nahrung zu sich. Am Mittag gehen Blähungen ab. Der Leib ist noch stark aufgetrieben. Am Abend erfolgt dunkler Stuhlgang. Temperatur (siehe Tabelle).

15. VI. Das Kind wimmert fortwährend. Starker Meteorismus. Mehrmals Stuhlgang, nur geringe Mengen. Die Augen der kleinen Patientin sind ganz klar.

16. VI. In der Nacht sehr wenig Schlaf. Keine Nahrungsaufnahme. Das Kind ist somnolent.

17. VI. Das Allgemeinbefinden ist entschieden besser. In der Nacht auf den

18. VI. kommt Eiter unter dem Verband hervor.

Deshalb Verbandwechsel. Die äussere Wunde ist geplatzt, in der Tiefe eitriger Belag. Es werden einige Entspannungsnähte angelegt.

Die bis dahin hohe Temperatur sinkt an diesem Tage fast bis auf die Norm herab, um während des weiteren Wundheilungsprocesses nicht wieder wesentlich anzusteigen.

Den genauen Temperatur-Verlauf s. Tabelle am Schluss dieser Arbeit.

Am 7. Juli konnte Patientin geheilt entlassen werden.

Werfen wir nun noch einen Rückblick auf unseren Fall, so müssen wir sagen, dass er für eine erfolgreiche Operation von vornherein keine gerade günstige Prognose bot. Handelte es sich doch um ein sehr junges Individuum, das ausserdem zur Zeit des operativen Eingriffs eine Temperatur von 40,2° hatte und überhaupt schon äusserst heruntergekommen war, ferner erschwerten der bestehende hochgradige Meteorismus der Eingeweide und die schon eingetretenen Verklebungen des Intersusceptum mit dem Intersuscipiens die Operation erheblich. Wenn trotzdem völlige Heilung erfolgt ist, so bietet unser Fall einen neuen Beleg dafür, dass nach dem Fehlschlagen der gewöhnlichen therapeutischen Massnahmen bei Invagination, die Operation, zumal wenn sie recht bald vorgenommen wird, das Leben des Patienten zu erhalten vermag.

Die Thatsache, dass nach erfolgter Desinvagination fast niemals ein Recidiv auftritt, ist wohl damit zu erklären, dass die Serosa der invaginiert gewesenen Darmparthie meistenteils in entzündlichem Zustand ist und infolgedessen mit der Bauchwand oder mit benachbarten Darmschlingen Verklebungen eingeht, die entweder für immer bestehen bleiben oder sich doch erst nach längerer Zeit wieder lösen.

Zum Schlusse ist es mir eine angenehme Pflicht, auch an dieser Stelle meinen verehrten Lehrern, Herrn Professor Dr. Petersen für die gütige Überlassung der Arbeit und Herrn Professor Dr. von Starck für die mir zur Verfügung gestellten Notizen meinen ehrerbietigsten Dank auszusprechen.

Vita.

Ich Friedrich Albert Pust, evangel. Confession, bin am 2. August 1873 zu Rostock als Sohn des jetzt in Geestemünde wohnenden Kaufmanns F. Albert Pust geboren. Ich besuchte das Gymnasium der grossen Stadtschule zu Rostock, welches ich am 9. Septbr. 1892 mit dem Zeugnis der Reife verliess. Dann diente ich als Einj. Freiwilliger beim Grossherzogl. Mecklb. Füselier-Reg. No. 90 vom 1. Oktober 1892 bis 1. April 1893. Ich studierte Medizin in Rostock, München, Freiburg und Kiel. In Rostock bestand ich am 2. März 1895 das Tentamen physicum; das medizinische Staatsexamen beendete ich am 7. Januar 1898 in Kiel. Am 12. Januar 1898 machte ich das Examen rigorosum.

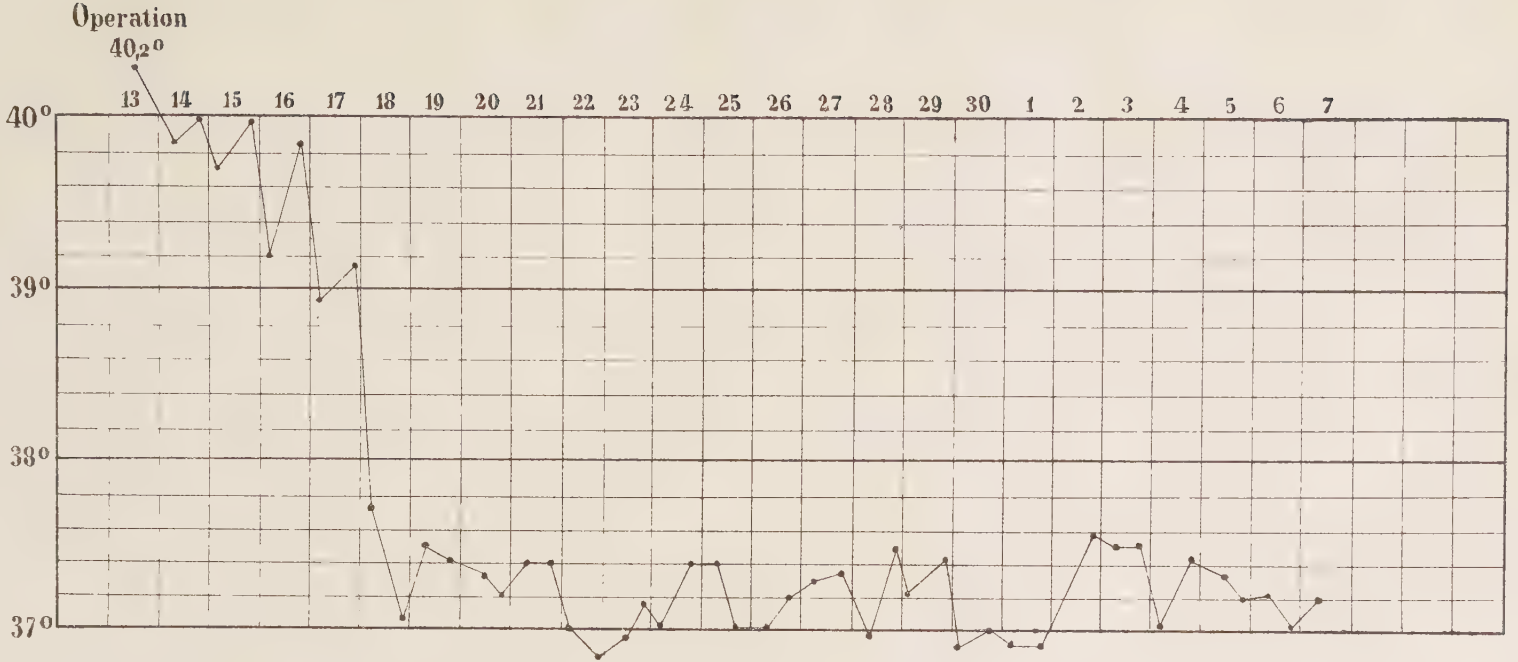
Operation
40,2°
13 14 15 16 17 18 19 20 21 22 23 24 25 26 27 28 29 30 1 2 3 4 5 6 7
40°
39°
38°
37°